

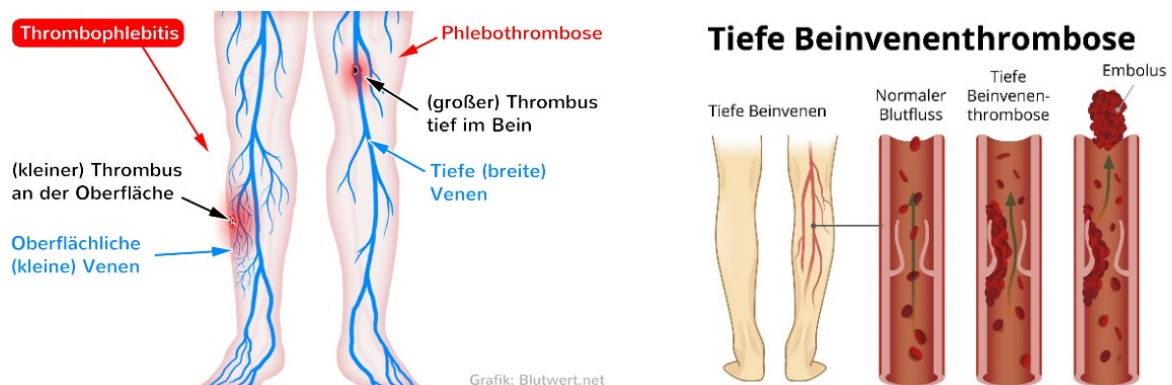
Thrombose

Postthrombotisches Syndrom

WAS IST EINE TIEFE BEINVENEN- THROMBOSE?

Durch die Entstehung eines Gerinnsels in den tief liegenden Beinvenen wird der Blutstrom teilweise behindert. Wie groß die Abflussbehinderung ist, hängt davon ab, ob das Blut in venöse netzartige angelegte Kollateralkreisläufe umgeleitet werden kann.

Als mögliche Komplikation kann sich **in den ersten Tagen** eine akute Lungenembolie oder als Spätfolge ein **postthrombotisches Syndrom** (chronisches Venenleiden) entwickeln.



Man unterscheidet

- oberflächliche (**Thrombophlebitis**)
- tiefe Beinvenenthrombose (abgekürzt als **TVT** und in der medizinischen Fachsprache als "**Phlebothrombose**" bezeichnet).

WELCHE RISIKOFAKTOREN begünstigen eine VENENTHROMBOSE?

Situationen, in denen Blut eindicken und zu wenig schnell strömen kann, wie z. B.:

- Bewegungsmangel und Flüssigkeitsmangel im höheren Alter
- Adipositas, chronischen Erkrankungen oder Gelenksbeschwerden, lange Reisen

- Immobilisation (z.B. durch Bettlägerigkeit, Gipsverband, Entlastungsverbänden)
- Flüssigkeitsmangel (Hitze, zu starke Entwässerungstherapie, Diäten)
- Chronisch venöse Insuffizienz (Krampfadern) mit Beinschwellung
- Operationen, die Bewegungseinschränkungen zur Folge haben
- Rauchen
- Bestimmte Tumorerkrankungen (= paraneoplastisches Syndrom)
- Hormonersatztherapie, Kontrazeption (z. B. Antibabypille)
- Bewegungsmangel bei Schwangerschaft
- Eine erhöhte Thromboseneigung kann auch bei bestimmten Erbkrankheiten bestehen: APC-Resistenz ("Faktor-V-Leiden-Mutation"), Antithrombin III-Mangel, Protein C- und Protein S-Mangel, Hyperhomocysteinämie

KLINISCHE ANZEICHEN EINER THROMBOSE AM BEIN:

- ödematöse Schwellung beginnend im Wadenbereich, Knöchelregion und Fuß
- lokale Überwärmung mit Spannungsgefühl
- glatt glänzende bläulich- rötlich verfärbte Haut
- ziehende krampfartige Schmerzen im Unterschenkel, manchmal auch im Fuß, Oberschenkel oder der Leiste, die einem Muskelkater ähneln können
- stärker sichtbare Hautvenen (sogenannte Warnvenen)
- Krankheitsgefühl, leichtes Fieber, beschleunigter Puls

WIE WIRD EINE BEINVENENTHROMBOSE BEHANDELT?

- ärztliche klinische Untersuchung und diagnostische Abklärung mit Ultraschall
- seltene, den Blutfluss komplett blockierende Thrombosen müssen chirurgisch behandelt werden (Thrombektomie)
- die Dauer der oralen Antikoagulationsbehandlung richtet sich nach der Klinik, der Lokalisation und ev. Zusatzerkrankungen
- speziell moderne Kompressionsbandagen oder Kompressionsstrümpfe mit hohem Tragekomfort
- Heilsalben und Hautpflege
- regelmäßige gefäßchirurgische /angiologische fachärztliche Kontrolle

Anmerkung: Heparin verhindert das Verkleben bestimmter Blutbestandteile und wirkt somit einer weiteren Thrombusbildung und Blutgerinnung entgegen. Aus diesem Grund wird Heparin rein vorsorglich auch in Situationen mit erhöhtem Thromboserisiko (z. B. in der Akutphase nach Operationen oder während längerer Bettlägerigkeit) vorübergehend verabreicht, um einer Thrombose vorzubeugen.

KOMPLIKATIONEN und ENTWICKLUNG EINES POSTTHROMBOTISCHEN SYNDROMS:

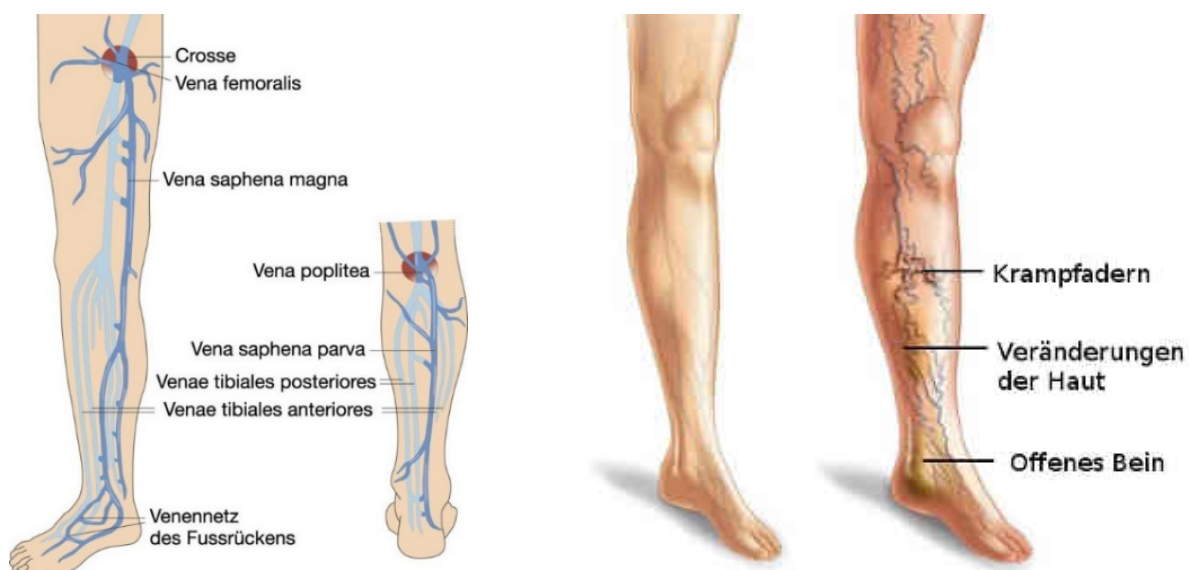Bei einer Venenthrombose kommt es nur in ca. 50% der Fälle zu einer völligen Auflösung des **Blutgerinnsels** und damit zu einer Wiederherstellung eines normalen Venenflusses.

Häufig resultieren als Folge der Thrombose Narbenstränge im Gefäß, teils mit dauerhaftem Verschluss einer Vene. Da die narbigen Veränderungen auch die **Venenklappen** miteinbeziehen, können die Klappen nicht mehr ihre Funktion erfüllen, so dass es zu einem chronischen Blutstau im betroffenen Bein kommen kann.

Der Schweregrad des **postthrombotischen Syndroms** hängt von der Ausdehnung der initialen Thrombose und zusätzlichen Faktoren (siehe oben) ab.

STADIEN DES POSTTHROMBOTISCHES SYNDROMS:

- **Stadium I:** Ödemneigung ohne Gewebsverhärtung (Gewebsklerose)
- **Stadium II:** Verhärtungen der Haut und des Unterhautfettgewebes (Dermatoliposklerose)
- **Stadium III:** sklerotische Gewebsveränderungen der Haut, des Subkutangewebes und umschriebener Areale der Faszie (Dermatoliposclerosis regionalis)
- **Stadium IV:** wie Stadium III, zusätzlich mit ausgedehnten, manchmal zirkulären Ulzerationen (Ulcus cruris postthromboticum)



DIAGNOSE:

Nicht selten werden Thrombosen erst Jahre später erst durch das Vorliegen von postthrombotischen Beschwerden oder im Rahmen einer Wundheilungsstörung diagnostiziert. Mittels **farbkodierter Duplexsonografie (FKDS)** lassen sich die strukturellen Schäden des tiefen Venensystems und vor allem Venenklappenschäden nachweisen. Ein Kontrastmittelröntgen (**Phlebographie**) zeigt zusätzlich die Kompensation der kleinen Kollateralgefäße an.

OA Dr Elisabeth Lahnsteiner und das Ärzteteam Wundheilung betreuen Sie kompetent in Abklärung und Therapie.